

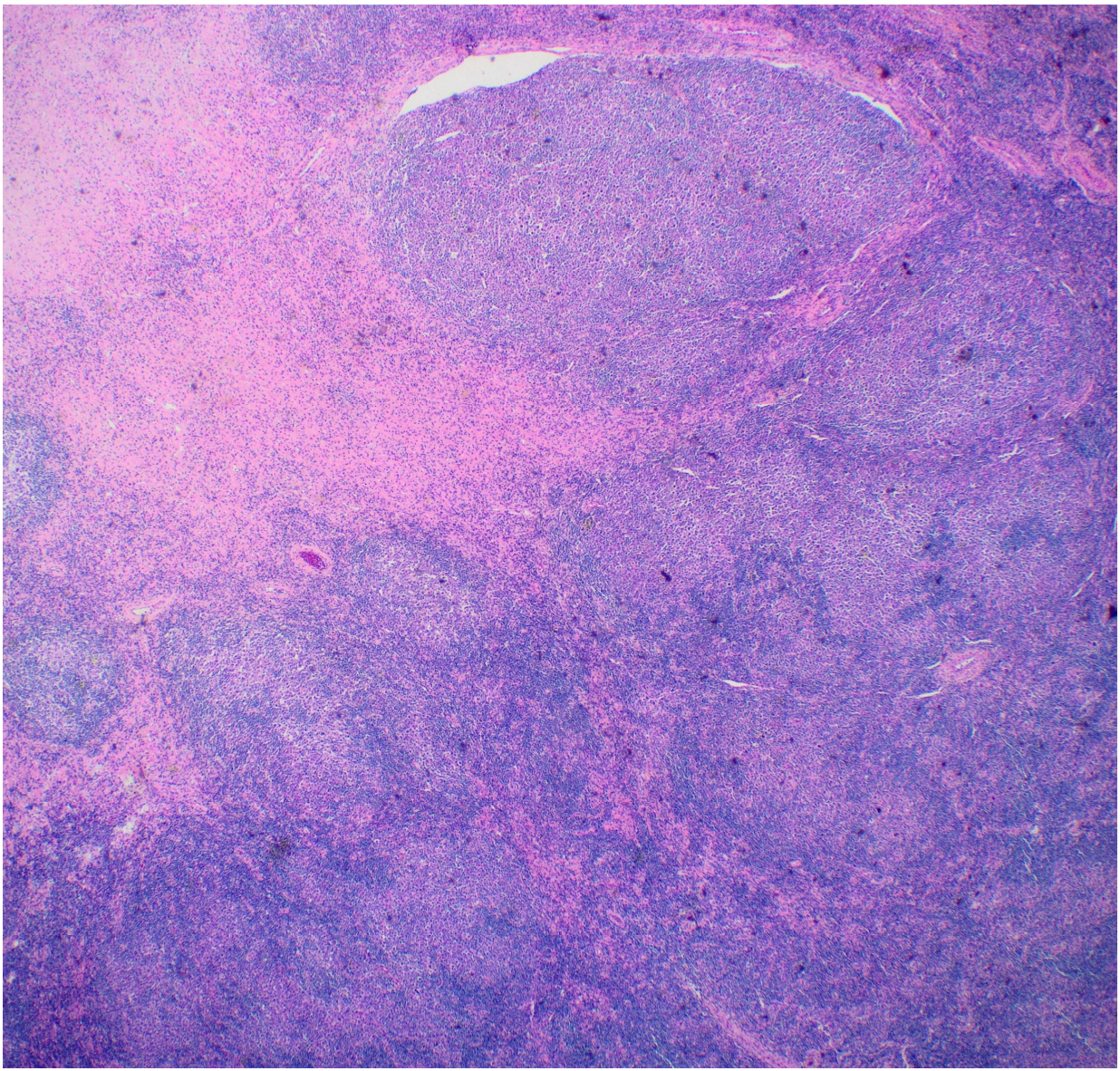
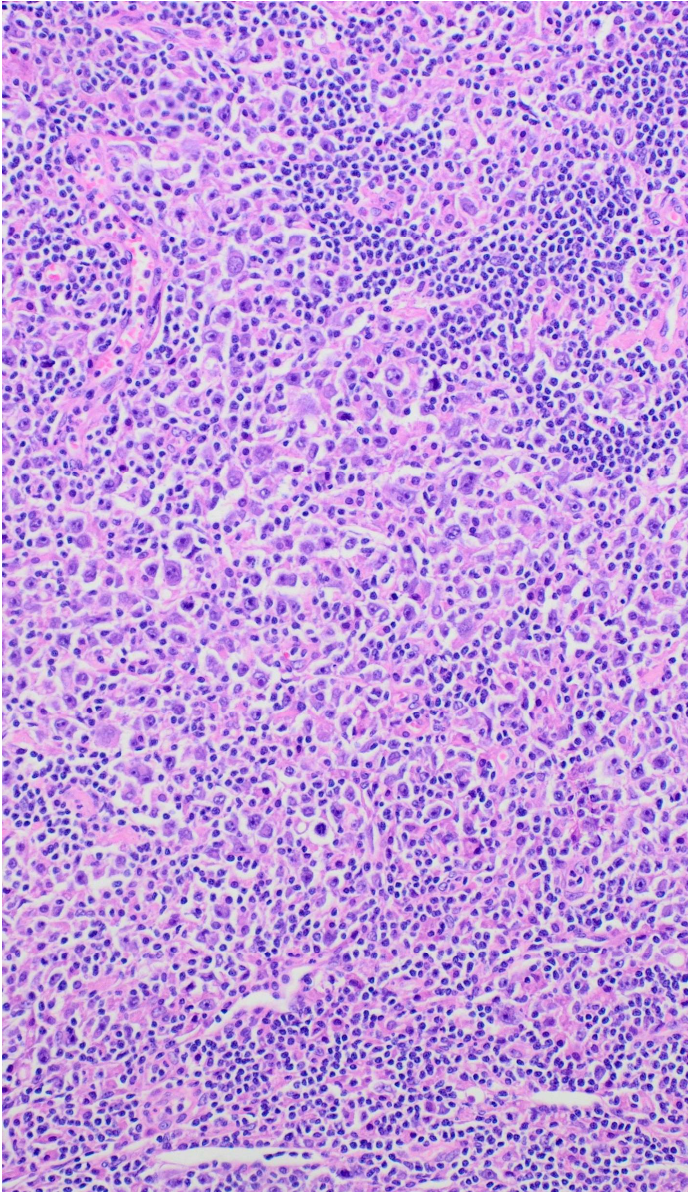
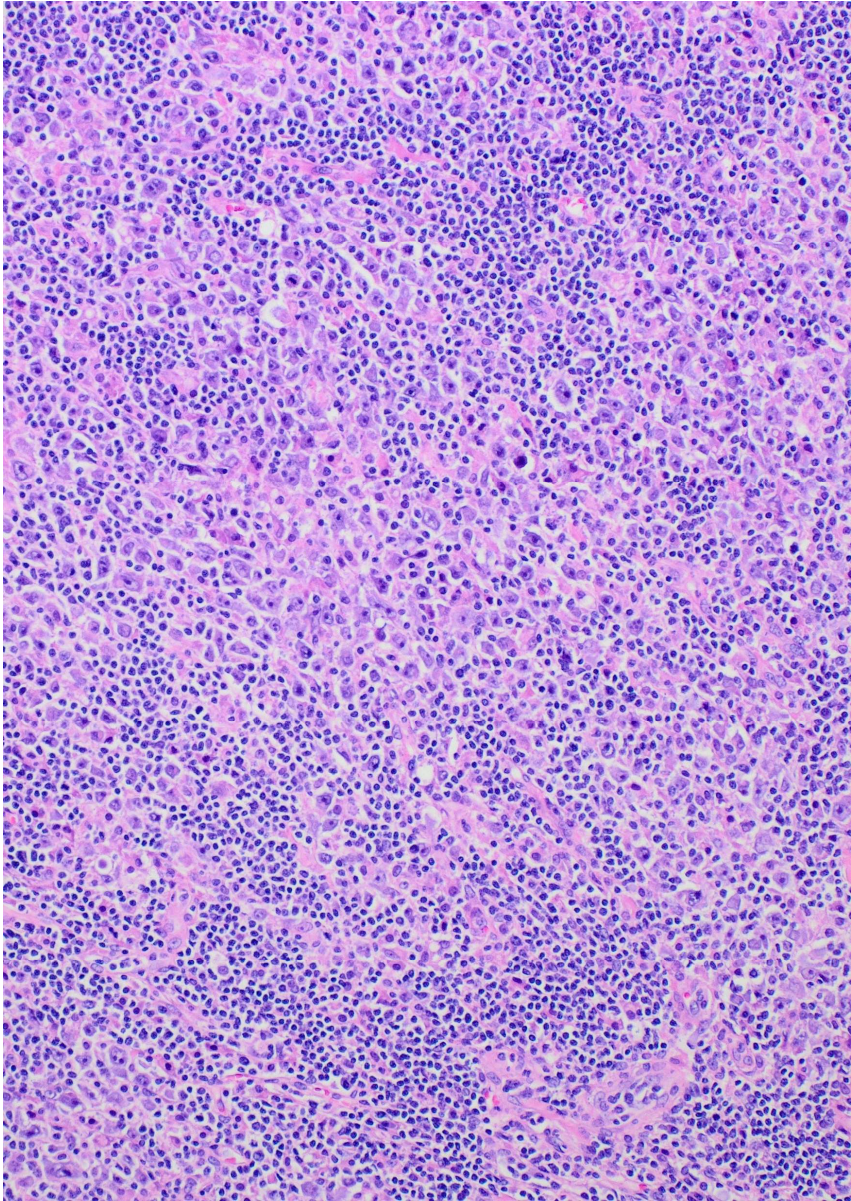
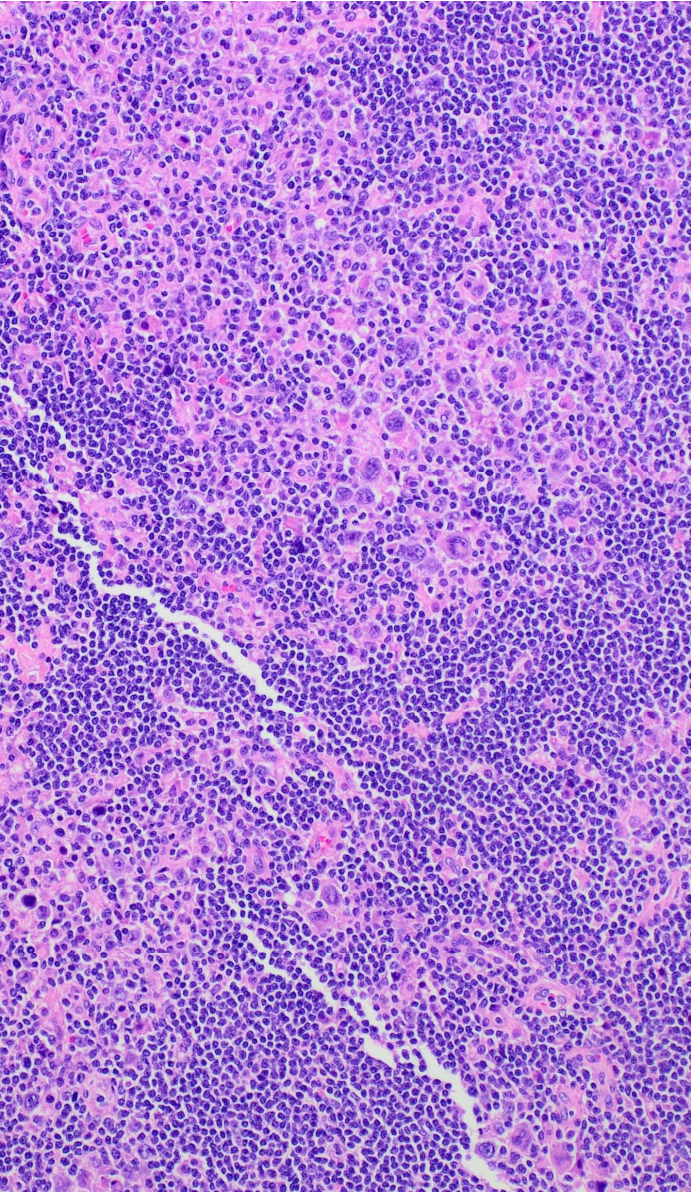


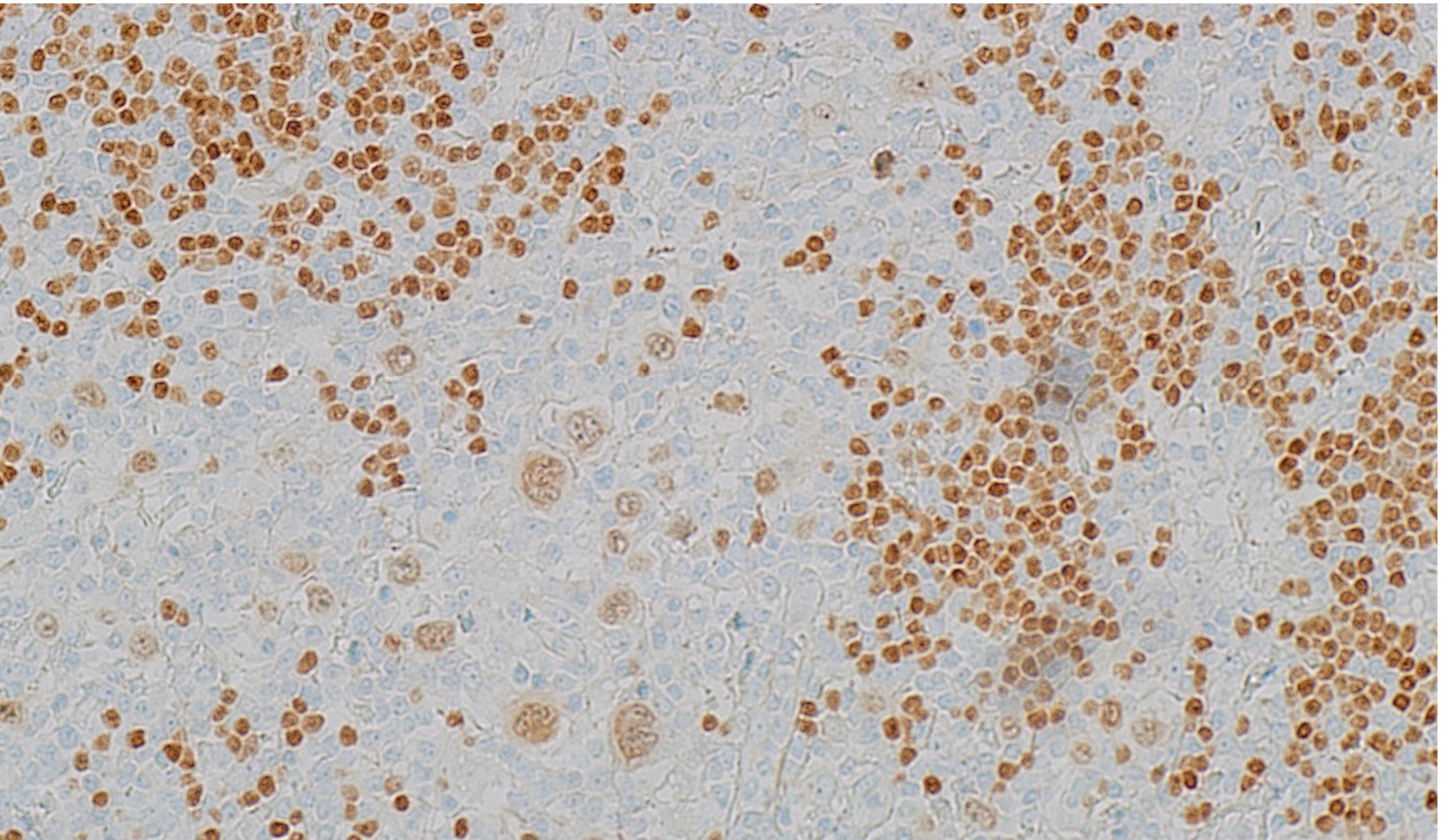
- 
- Maschio, 66 anni
  - Linfadenomegalia inguino-crurale di recente insorgenza
  - Astenia da un mese, non calo ponderale
  - Saltuario prurito cutaneo
  
  - Esami ematici nella norma
  - All'eco: linfonodo di 7 cm ad ecostruttura patologica
  
  - Esegue linfadenectomia diagnostica
- 



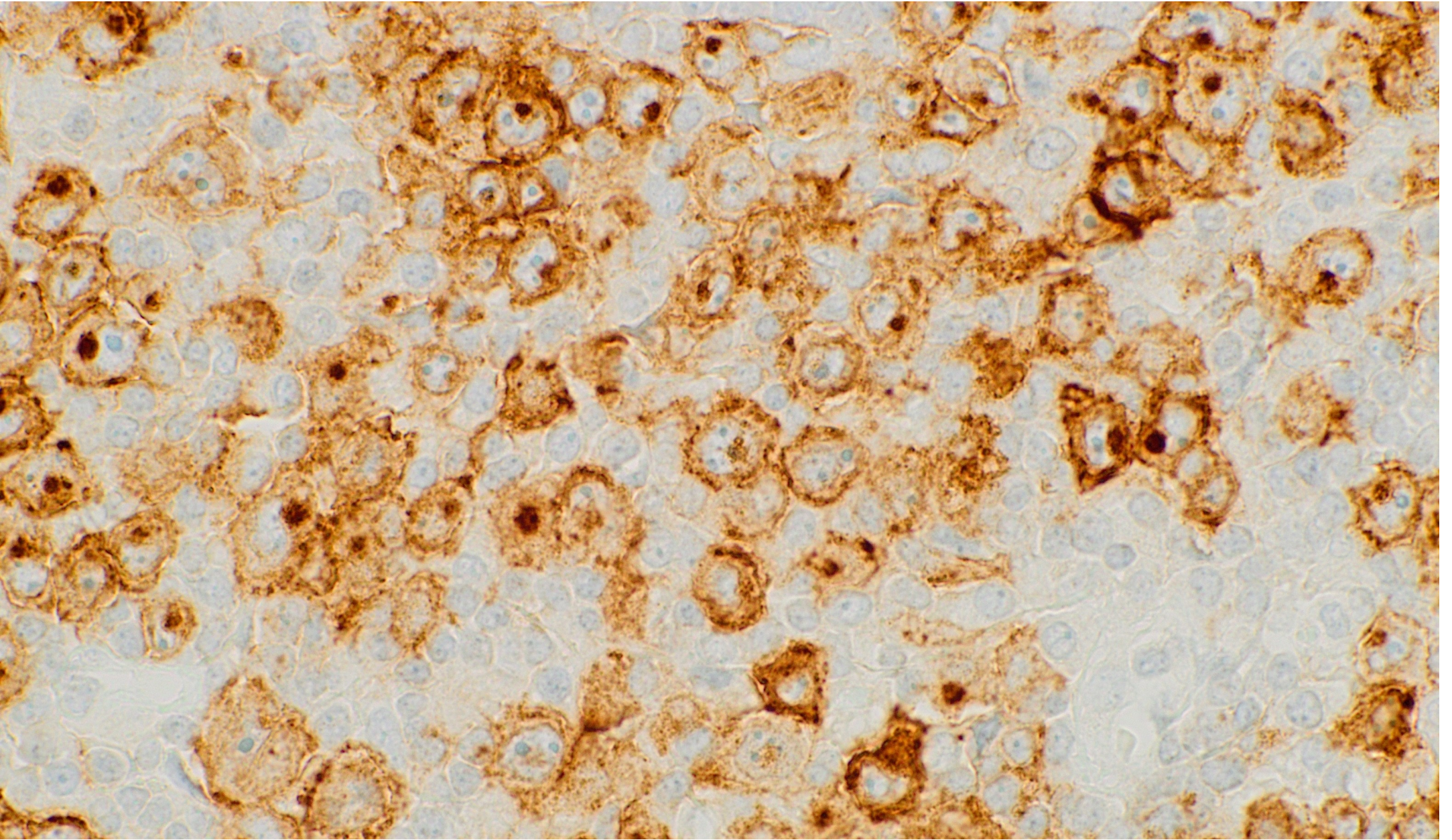
**10x**



PAX



CD



# Quesiti

---

Qual è la diagnosi più probabile?

---

Quali sono le entità che entrano in diagnosi differenziale?

---

Potrebbero essere utili e/o necessari ulteriori approfondimenti diagnostici?

Donna                      anni 74

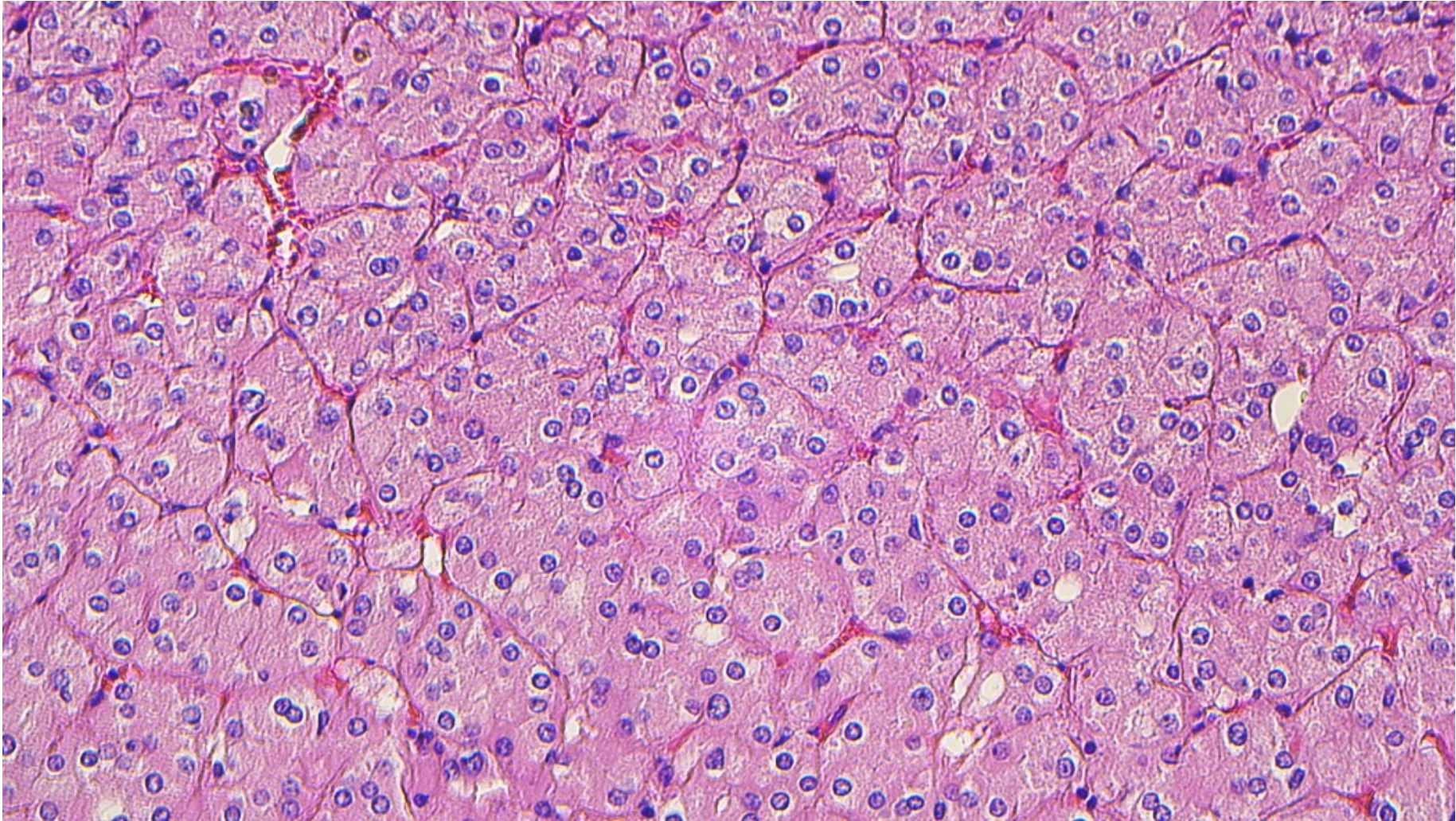
All'ecografia reperto incidentale di nodulo renale

Nulla da segnalare in anamnesi

Sottoposta a nefrectomia

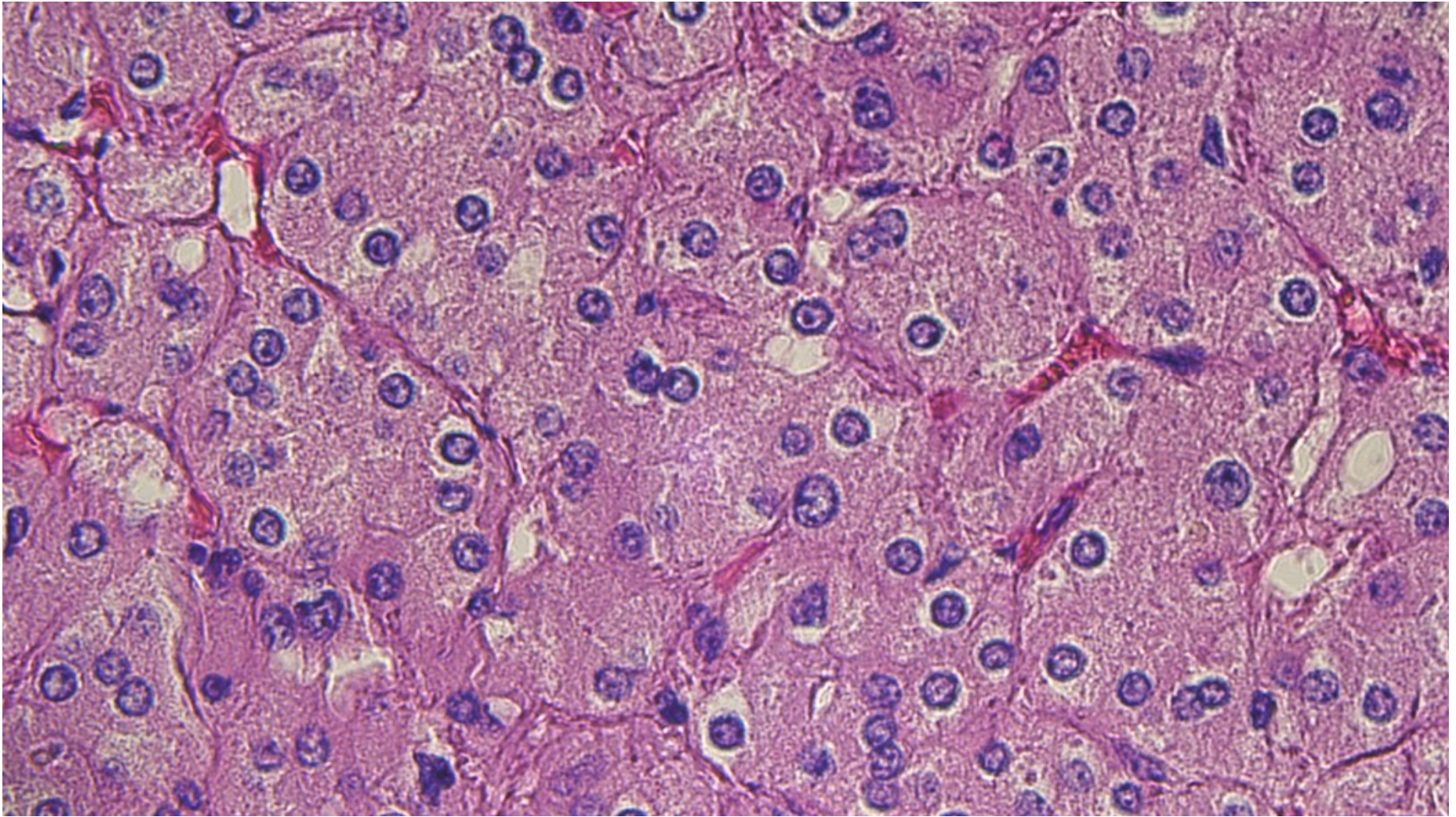
**Descrizione Macroscopica**

1. Rene di cm 10x5x4 con tratto di uretere della lunghezza di cm 1 e tessuto adiposo perirenale. Al tag corrispondenza del polo inferiore è presente neoformazione di cm 2,5 di diametro, di colore grigiastro periferico, a ridosso di soluzione di continuo della capsula renale. Non evidenza macroscopica di infiltrazione del tessuto adiposo ilare.



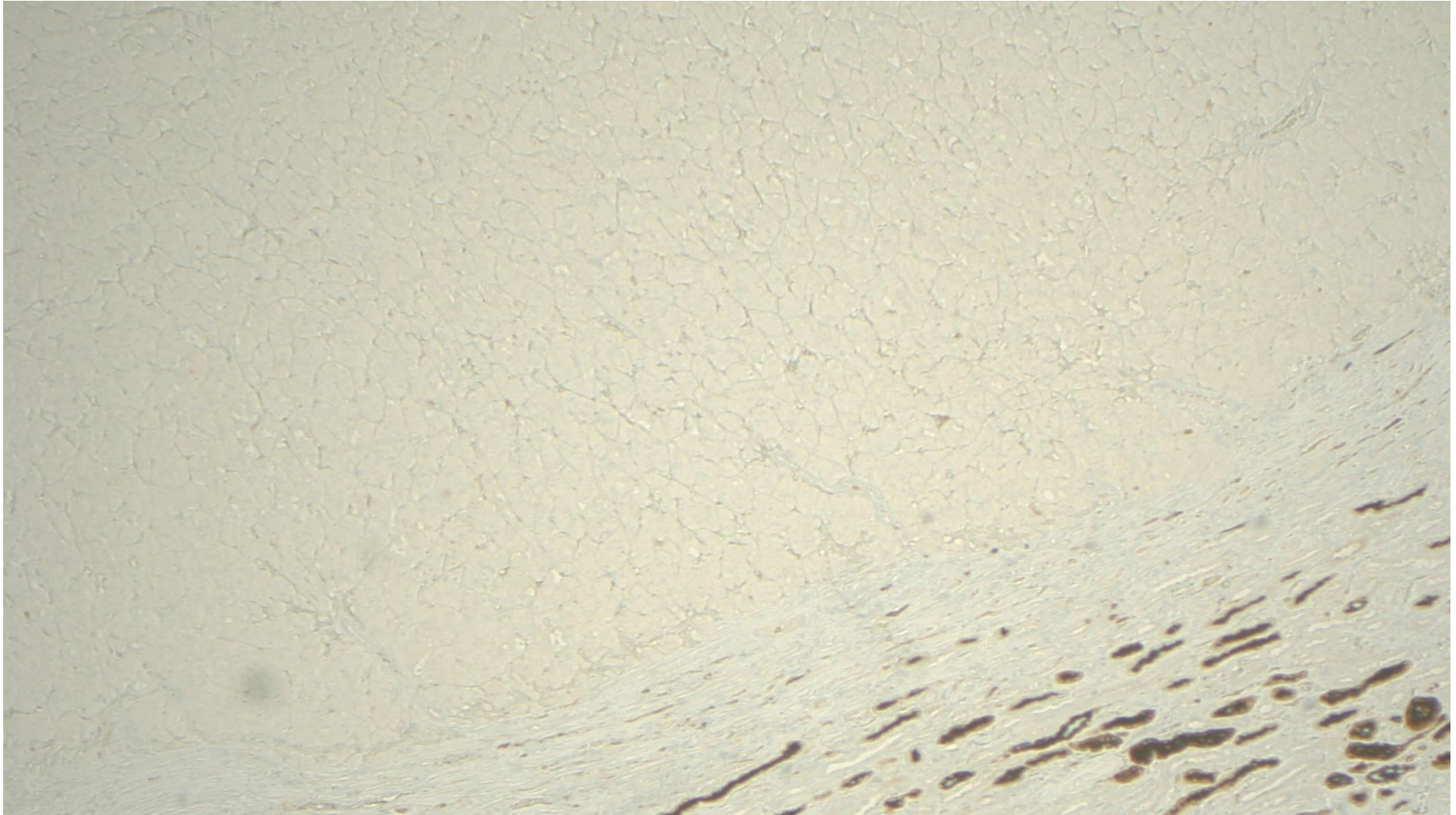
EE



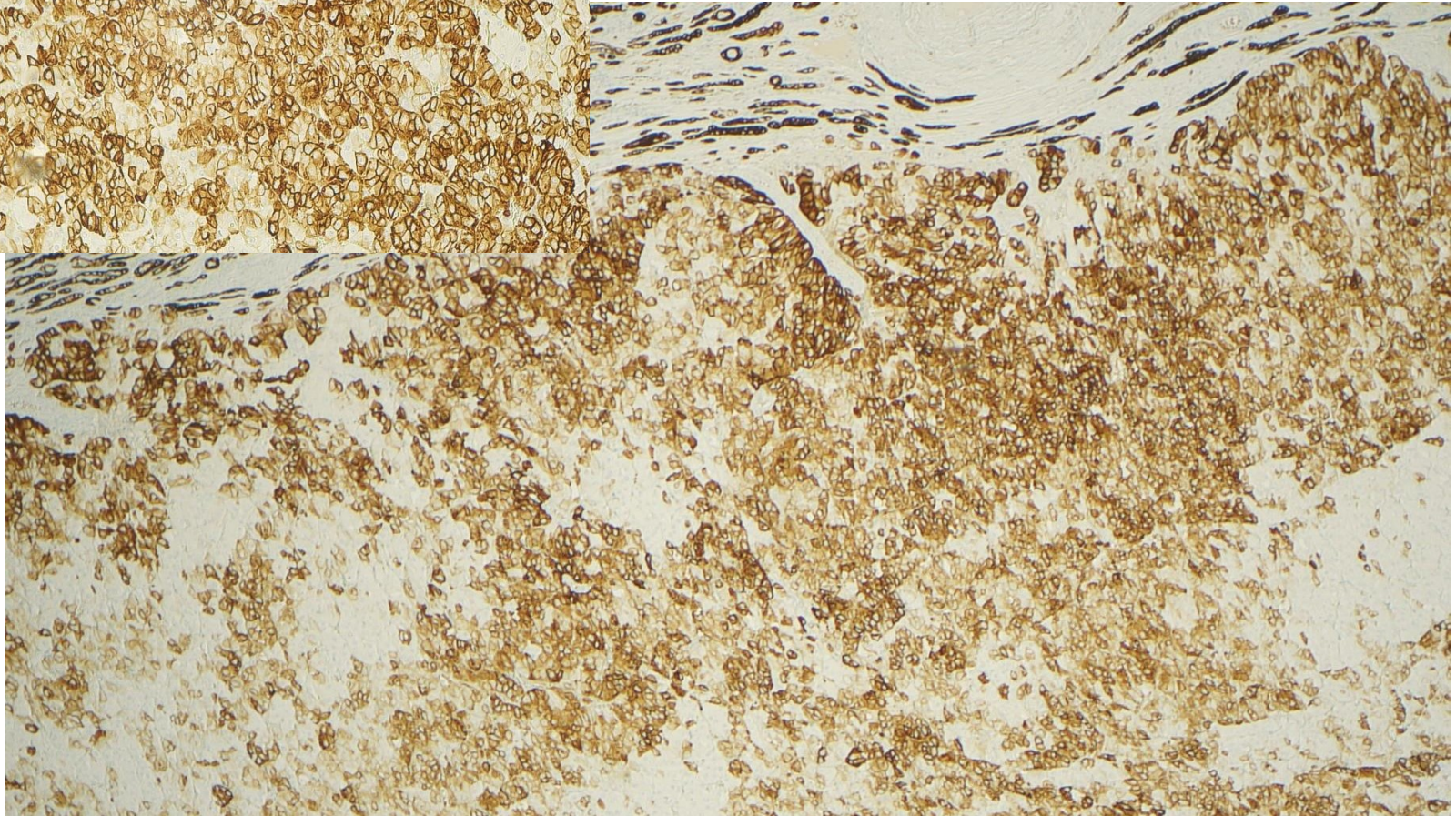
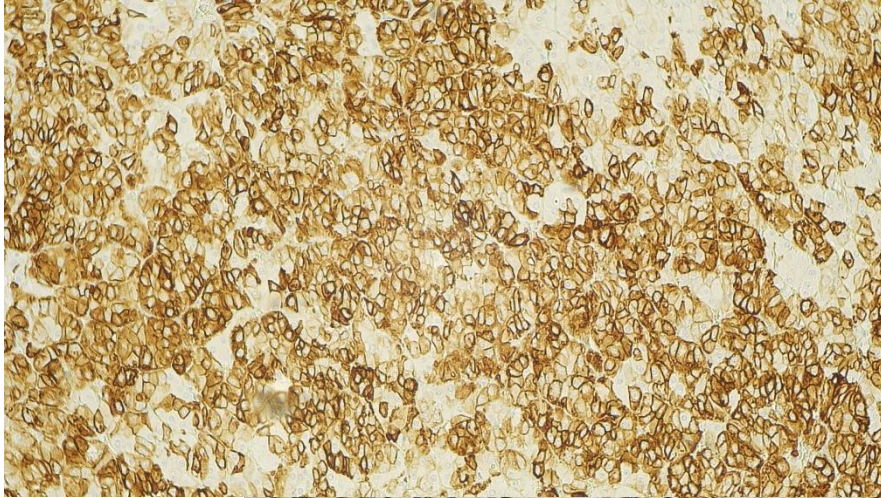


EE

# CD10



**CK7**



# Quesiti

---

Qual è la diagnosi più probabile?

---

Quali sono le entità che entrano in diagnosi differenziale?

---

Potrebbero essere utili e/o necessari ulteriori approfondimenti diagnostici?



Donna

anni 56

Dolore addominale e nausea

Dolore più marcato in ipocondrio sinistro, irradiazione al braccio sinistro

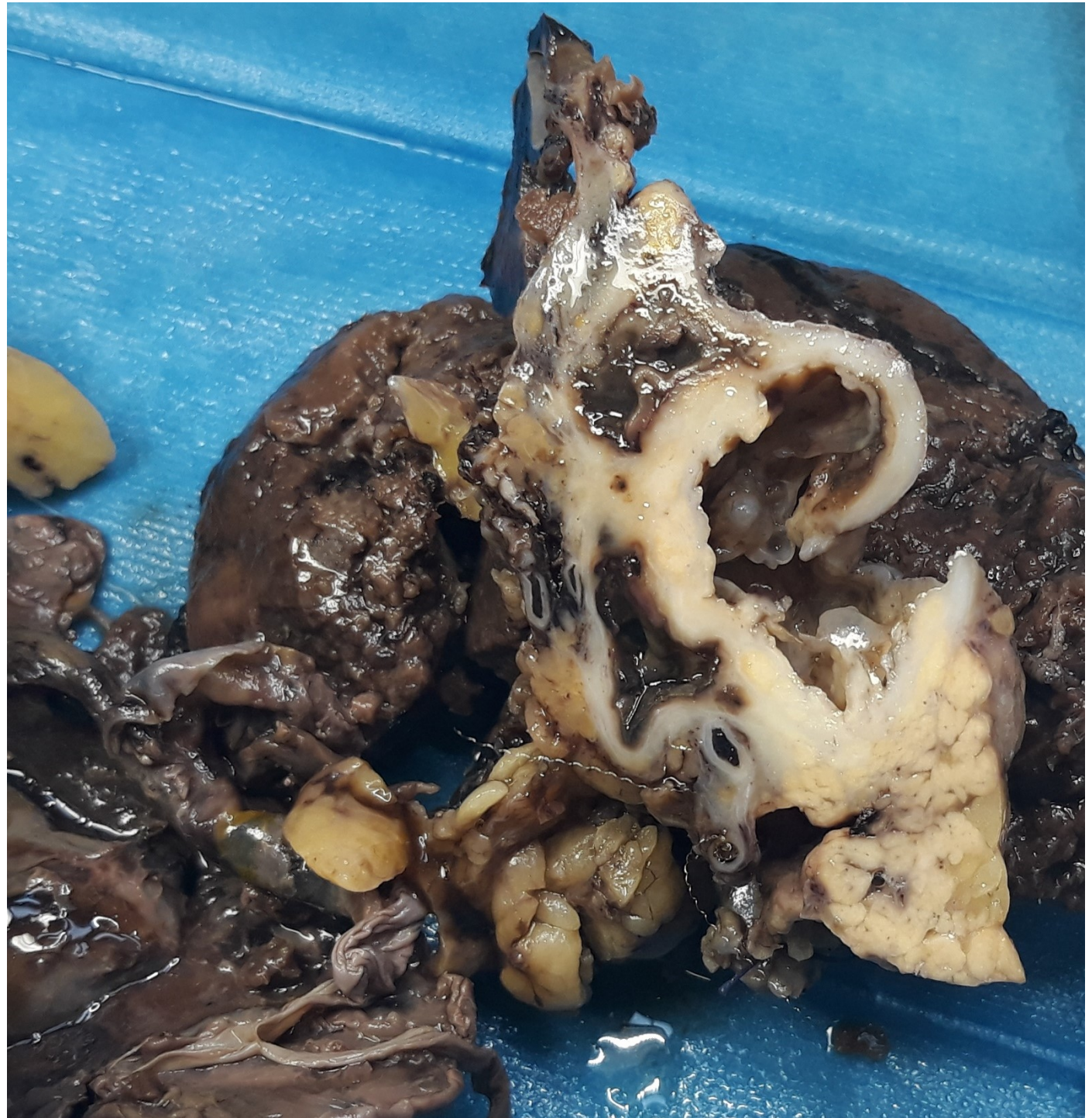
Addome: globoso, trattabile, diffusamente dolente alla palpazione con contrattura di difesa alla palpazione profonda e segno di Blumberg positivo

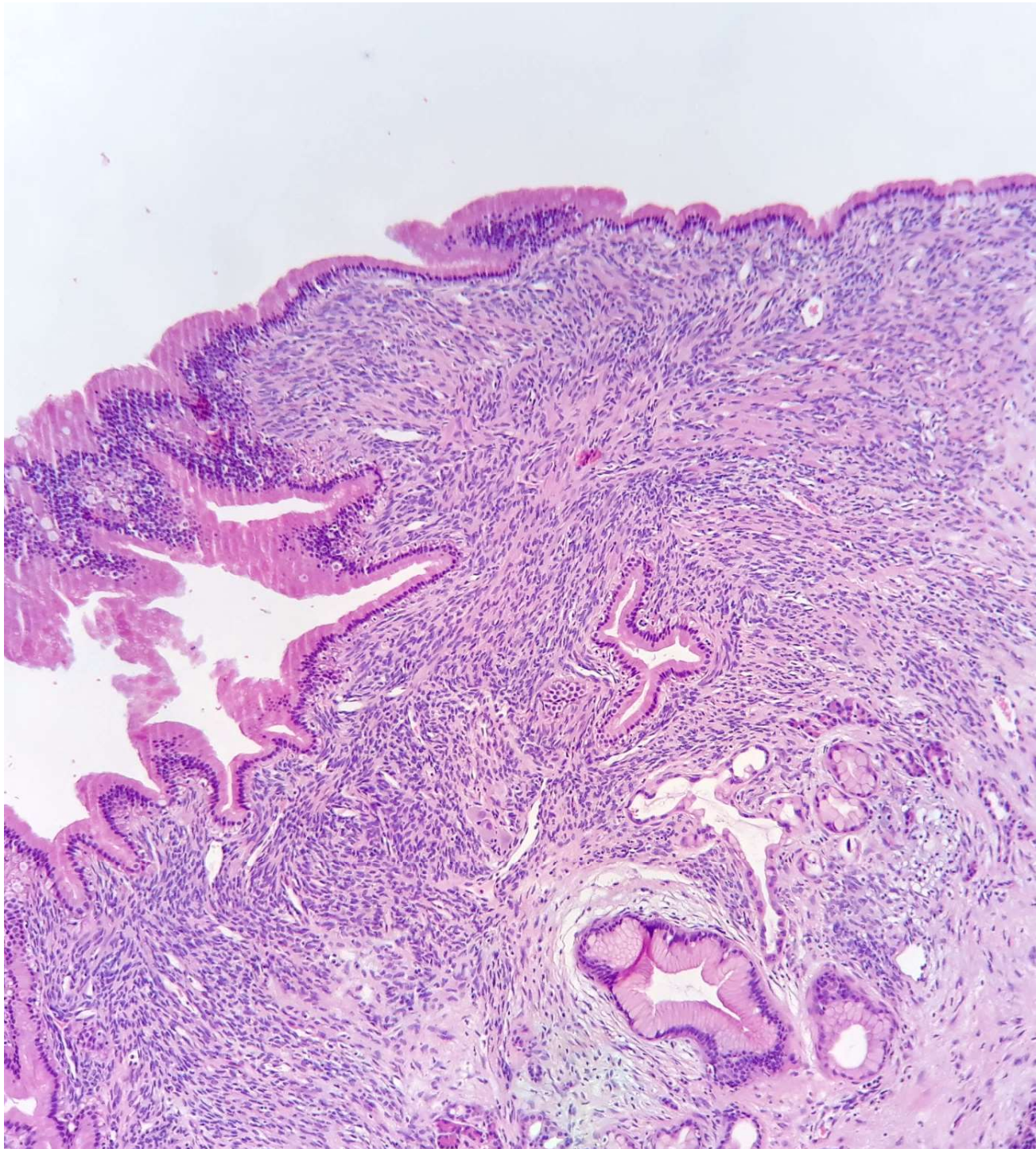
Esegue ecoaddome e TAC

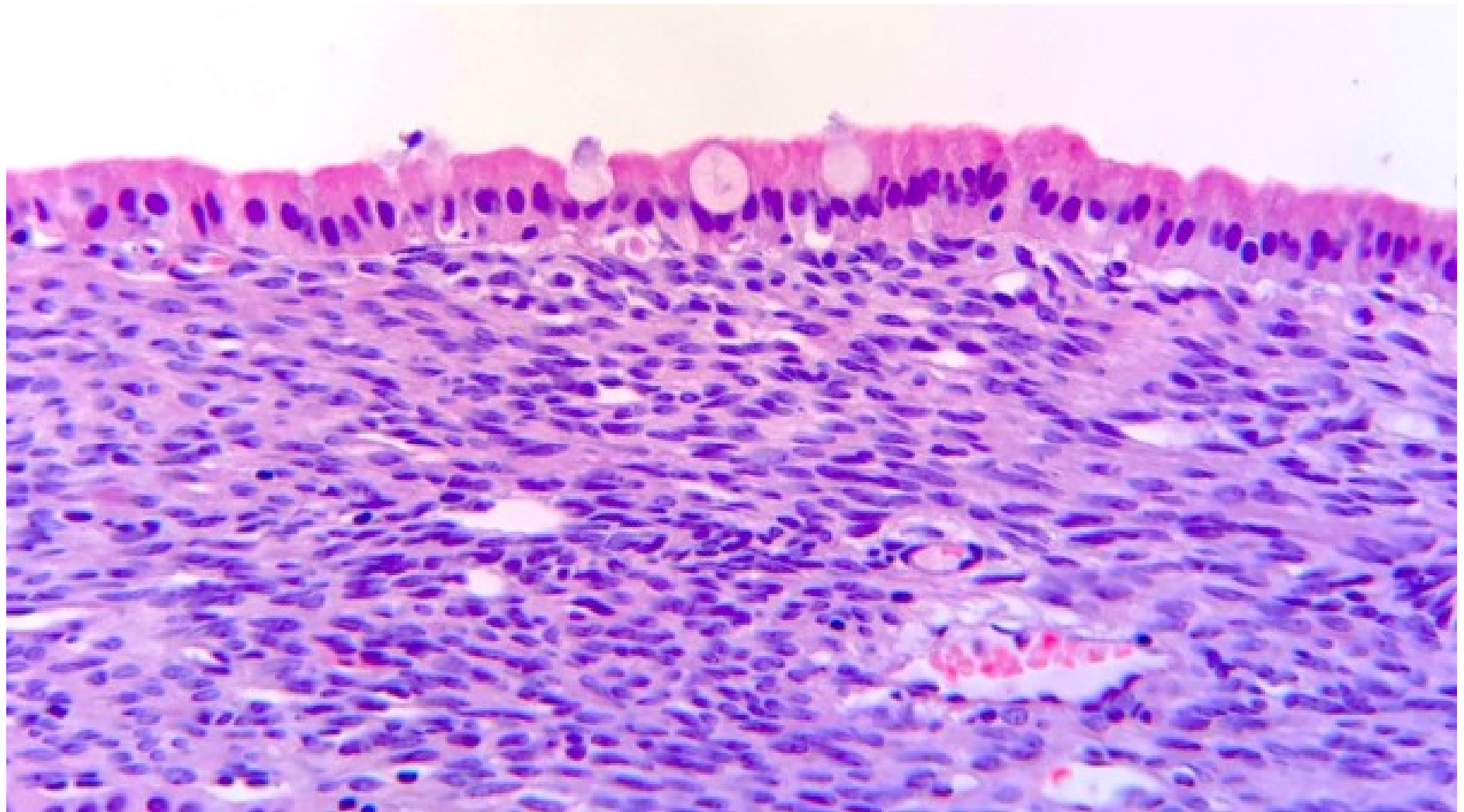
Lesione cistica coda del pancreas



∅ max ≈ 12 cm

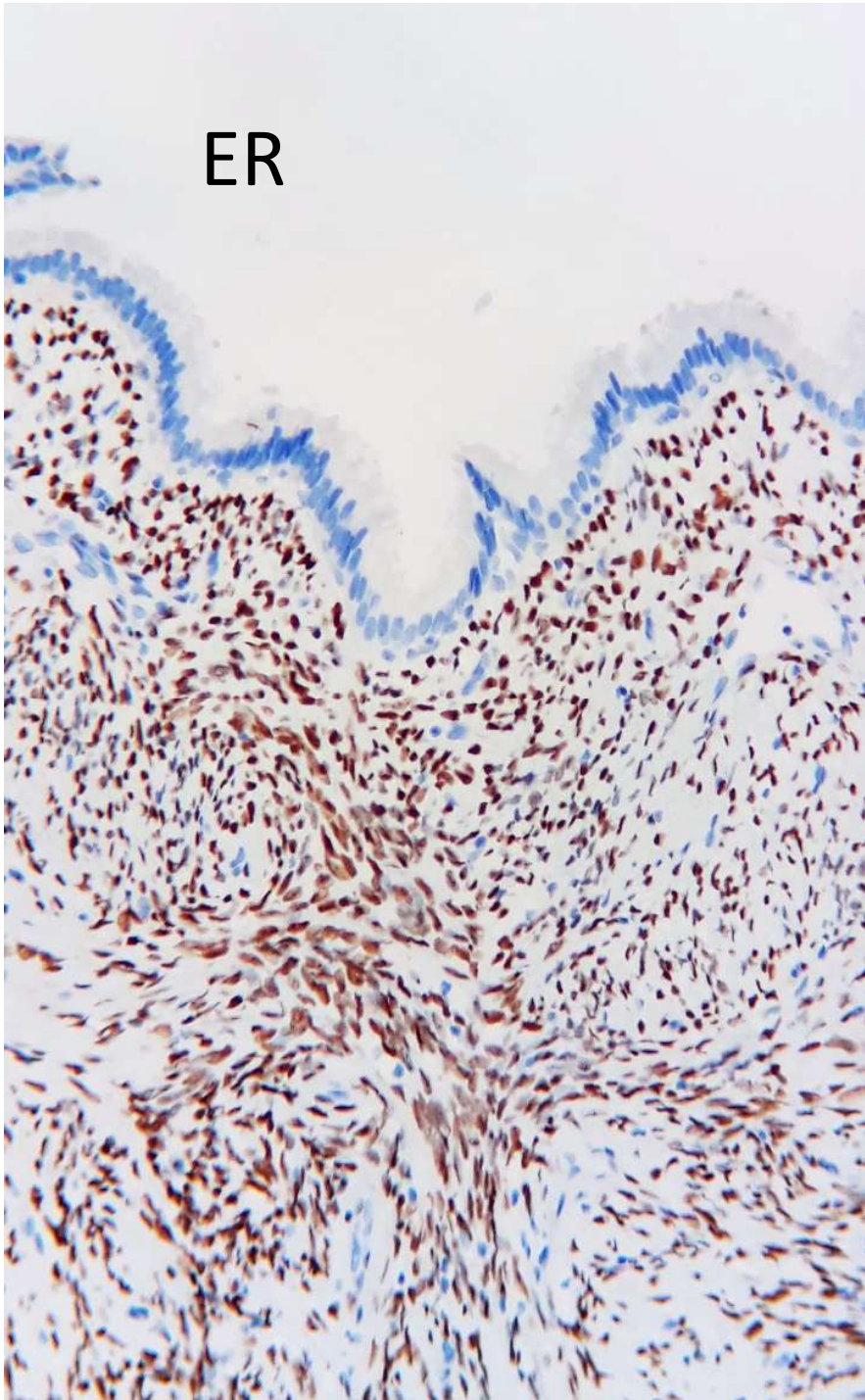




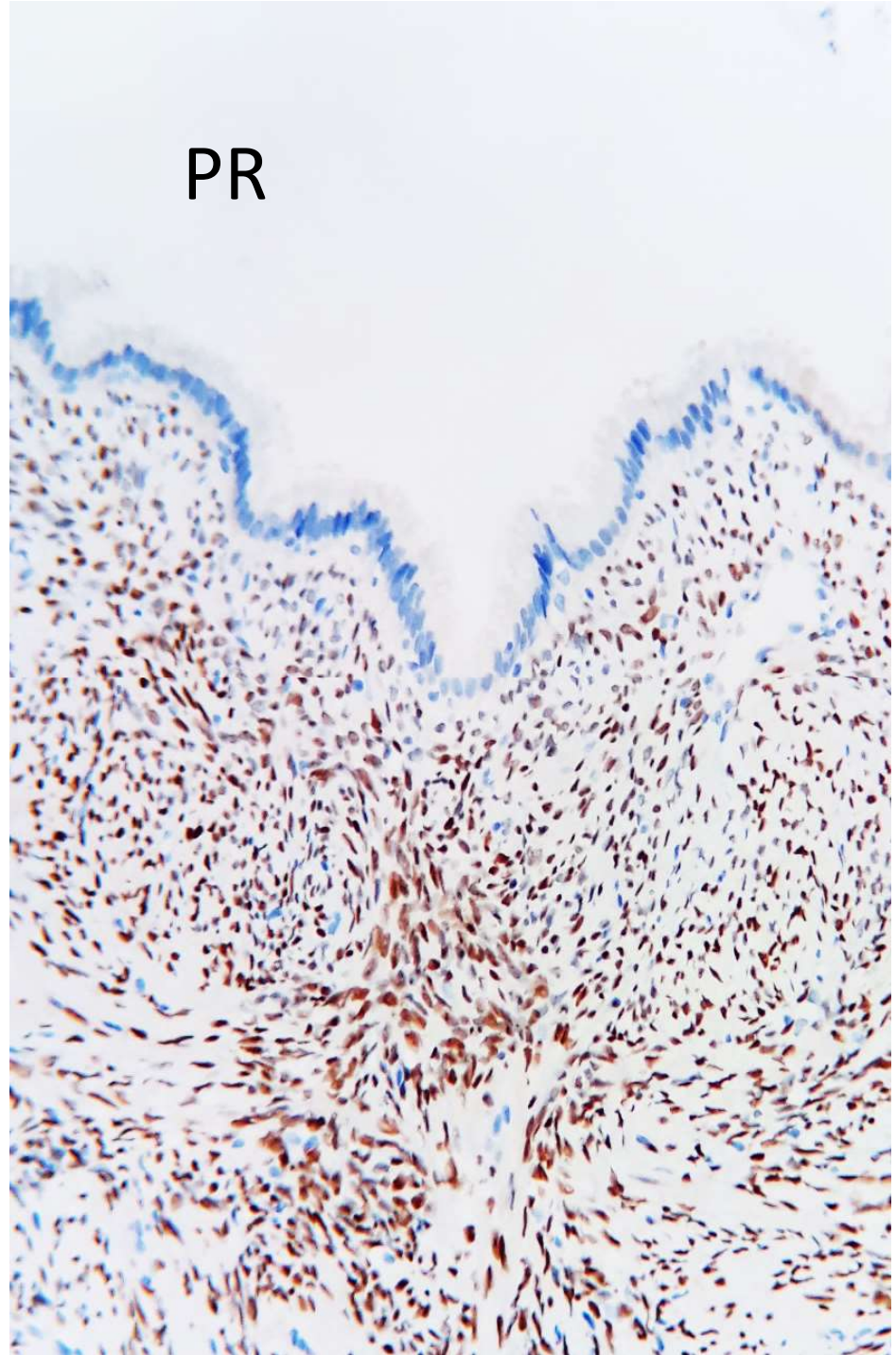




ER



PR



# Quesiti

---

Qual è la diagnosi più probabile?

---

Quali sono le entità che entrano in diagnosi differenziale?

---

Potrebbero essere utili e/o necessari ulteriori approfondimenti diagnostici?